

Ministère de l'enseignement supérieur et de la recherche scientifique

Ministère de la santé , de la population et de la réforme hospitalière

Faculté de médecine de Sétif

CHU de Sétif

5° année médecine

## Module de NEUROLOGIE

Année universitaire 2019-2020

# LA SYRINGOMYELIE

- **Dr MECHICHE Zohir** –
- Neurochirurgien –
- Service de Neuro-chirurgie
- CHU de SETIF \_\_Pr **HALLACI. A**

### PLAN DU COURS :

- I- DEFINITION
- II- ETIO-PATHOGENIE
- III- ANA-PATH
- IV- CLINIQUE
- V- F. CLINIQUES
- VI- EX. PARA-CLINIQUE
- VII- DGC DIFFERENTIEL
- VIII- TRAITEMENT
- IX- CONCLUSION

## I. DEFINITION :

C'est une affection neurologique caractérisée :

### ■ ANATOMIQUEMENT :

Par le développement d'une cavité dans la moelle épinière,

### ■ CLINIQUEMENT :

- Par des troubles de **LA SENSIBILITE** : dissociation thermoalgésique suspendue
- Des troubles **TROPHIQUES** cutanés et ostéoarticulaires
- Des troubles **MOTEURS** lésionnels et sous lésionnels

## II. ETIOPATHOGENIE :

- Age de découverte : 20-40 ans,
- Rôle déclenchant d'un traumatisme,
- LA THEORIE PATHOGENIQUE : est la plus fréquemment annoncée , du fait de l'association à des malformation de la charnière occipito-vertébrale ( en particulier la Malformation d'Arnold-Chiari )

## III. ANA-PATH :

### 1- MACROSCOPIE :

C'est une cavité kystique indépendante du canal épendymaire et de taille et de forme variables, siégeant le plus souvent à l'intérieur de la moelle épinière cervicale, Cette cavité s'étendant à travers la substance grise interrompt les fibres de **LA SENSIBILITE** , lèse les cellules **MOTRICES**, et atteint les centres végétatifs et **TROPHIQUES**.

### 2- MICROSCOPIE :

La cavité syringomyélique a une paroi tapissée d'un tissu glial astrocytaire.

## IV. CLINIQUE :

### 1- **DEBUT** :

Il est très progressif marqué par :  
Des troubles sensitifs au niveau d'une main ou une amyotrophie localisée.

## 2- PERIODE D'ETAT :

- **SYNDROME SENSITIF** à type d'anesthésie cutanée suspendue avec dissociation thermo-algésique ( cou, nuque, partie antéro-supérieure du thorax, moitié externe du bras, avant-bras et main )
- **SYNDROME TROPHIQUE ET VASO-MOTEUR** des membres supérieurs :
  - Troubles cutanés : panaris...
  - Troubles ostéo-articulaires : arthropathies, fractures spontanées, cyphoscolioses
- **SYNDROME MOTEUR lésionnel** :

Paralysie de type radiculaire d'un ou des deux membres supérieurs avec abolition des réflexes ostéo-tendineux et amyotrophie de type Aran Duchenne

( main de singe ) .

- **Syndrome moteur sous-lésionnel** :

Syndrome pyramidal des membres inférieurs avec paraparésie , ROT vifs , Signe de Babinski.

NB :

L'ÉVOLUTION DE LA SYRINGOMYÉLIE EST LENTE AVEC DE LONGUES REMISSIONS ALTERNAT EVEC DES PERIODES D'AGGRAVATION

## V. FORMES CLINIQUES :

### 1- F. SYMPTOMATIQUES :

- F. DOULOUREUSE : Algie cervico-brachiale
- F. TROPHIQUE : Panaris indolore.

### 2- F. TOPOGRAPHIQUES :

- Syringo-Myélie : intéresse la ME.
- Syringo-Bulbie : intéresse le Bulbe rachidien.

## VI. EXAMENS COMPLEMENTAIRES :

1. **RX DU CRANE, DU RACHIS CERVICAL, ET DE LA CHARNIERE CRANIO-VERTEBRALE** :

A la recherche d'une MCOV.

## 2. TDM CRANIO-CERVICALE :

Elle permet de mieux définir les lésions malformatives osseuses associées ( Reconstruction 2D et 3D )

## 3. IRM CEREBRO-MEDULLAIRE :

Examen de Choix : permet de mieux localiser la Syringomyélie et de détecter une malformation nerveuse de la charnière.

## VII. DGC DIFFERENTIEL :

Il faut éliminer :

- TUMEURS INTRA-MEDULLAIRES
- SLA
- Neuro-Syphilis

## VIII. TRAITEMENT :

### 1) TRT SYMPTOMATIQUE :

- Antalgiques
- Soins cutanés des troubles trophiques,
- REEDUCATION FONCTIONNELLE.

### 2) TRT CHIRURGICALE :

- Drainage de la cavité syringomyelique :
  - Soit dans l'espace sous-arachnoïdien : Dérivation kysto-sous-arachnoïdienne
  - Soit dans le péritoine : Dérivation kysto-péritonéale
- TRT CHIRURGICALE DE LA MALFORMATION NERVEUSE ASSOCIEE :
  - M. d'Arnold-Chiari : DECOMPRESSION POSTERIEURE :
    - ➔ Craniotomie occipitale
    - ➔ Ouverture de l'arc postérieur de C1
    - ➔ Certains chirurgiens ouvrent l'arc postérieur de C2
  - ➔ Certains chirurgiens ouvrent la dure-mère pour traiter l'arachnoïdite associée.

## IX - CONCLUSION

- C'est une cavité centromédullaire remplie de LCR.
- Elle est en rapport avec un trouble de la circulation du LCR.
- Pathologie source de handicaps lourds.
- Intérêt d'un diagnostic précoce afin de prévenir les lésions médullaire irréversibles.

Ministère de l'enseignement supérieur et de la recherche scientifique

Ministère de la santé , de la population et de la réforme hospitalière

Faculté de médecine de Sétif

CHU de Sétif

5° année médecine

## Module de NEUROLOGIE

Année universitaire 2019-2020

# LES MALFORMATIONS DE LA CHARNIERE OCCIPITO-VERTEBRALE

- **Dr MECHICHE Zohir** –
- Neurochirurgien –
- Service de Neuro-chirurgie
- CHU de SETIF \_\_Pr **HALLACI. A**

### PLAN DU COURS :

- X- DEF
- XI- RAPPEL ANAT
- XII- ETIO-PATHOGENIE
- XIII- ANA-PATH
- XIV- CLINIQUE
- XV- EX. PARA-CLINIQUE
- XVI- DGC DIFFERENTIEL
- XVII- TRT

## **I. DEFINITION :**

Les malformations de la charnière occipito-vertébrale "MCOV" sont des anomalies morphologiques de la jonction crânio-rachidienne, de nature osseuse, nerveuse ou méningée.

Elles sont le plus souvent associées.

Elles sont d'origine embryologique et peuvent occasionner des troubles neurologiques très variés.

## **II. RAPPEL ANATOMIQUE :**

### **1- CHARNIERE OSSEUSE :**

LA COV est faite de 3 éléments osseux : os occipital, Atlas, Axis, reliés entre eux par un ensemble d'articulations symétriques centrées sur l'atlas (C1) :

- 2 articulations occipitalo-atloïdiennes unissent les condyles occipitaux et les masses latérales de l'atlas.
- 2 articulations atloïdo-axoïdiennes unissent les articulations inférieures de l'atlas et supérieures de l'axis (C2)
- 1 articulation odonto-atloïdienne médiane qui joint l'odontoïde à l'arc antérieur de l'atlas.

Ces articulations sont soutenues par un système capsulo-ligamentaire complexe permettant de supporter le poids de la tête et facilitant les différents mouvements de la tête et du cou

### **2- CHARNIERE NERVEUSE ET MENINGEE :**

Correspond à la jonction bulbo-médullaire ( jonction entre le tronc cérébral et la moelle épinière cervicale ) , enveloppée par les méninges ( DM, Arachnoïde, PM )

## **III. ETIOPATHOGENIE :**

- Ce sont des anomalies morphologiques de la jonction craniovertébrale qui peuvent concerner les structures osseuses, nerveuses ou méningées diversement associées
- Elles sont d'origine embryonnaire ( l'anomalie embryologique se produit au 40° jour de la vie IU )

- Révélées à la 2<sup>ème</sup> ou 3 décades de vie ( Age de découverte : 20-30 ans ).
- Prédominance masculine ( 70 % des cas ).
- Fréquentes chez les Nord africains.
- **FACT FAVORISANTS :**
  - Traumatismes du rachis cervical
  - Infections virales générales et ORL

## IV. ETUDE ANATOMO-PATHOLOGIQUE

Les malformations congénitales occipito-cervicales sont multiples et peuvent se combiner entre elle diverses façons.

### A. LES MALFORMATIONS OSSEUSES :

Les plus fréquentes sont L'IMPRESSION BASILAIRE et LA FUSION DE L'ATLAS A L'OCCIPUT

#### 1. **L'IMPRESSION BASILAIRE :**

Elle correspond à une position trop haute du rachis cervical supérieur qui fait procidence au niveau de la fosse cérébrale postérieure.

Elle s'associe le plus souvent à la malformation d'Arnold CHIARI et à la platybasie

Peut rester asymptomatique toute la vie, mais la multiplicité des malformations osseuses qui peuvent s'associer fait exploser le tableau clinique

#### 2. **LA FUSION ATLOIDO-OCCIPITALE ou OCCIPITALISATION DE L'ATLAS :**

La fusion de l'atlas avec l'os occipital :

- peut être symétrique ou asymétrique,
- Peut être :
  - Complète
  - ou incomplète ( n'intéresse que l'arc antérieur, l'arc postérieur ou les masses latérales )

### **3. LE SYNDROME DE KLIPPEL ET FEIL :**

Anomalie congénitale de la colonne vertébrale cervicale décrite en 1912 par KLIPPEL et FEIL définie par une fusion vertébrale qui intéresse plus de deux vertèbres cervicales

Le bloc cervical n'a aucun retentissement neurologique

### **4. DISLOCATION ATLOIDO-AXOIDIENNE :**

Elle résulte probablement d'une laxité du ligament transverse.

La distance entre arc antérieur de C1 et l'odontoïde est alors supérieure à 5 mm chez l'enfant et à 3 mm chez l'adulte.

Elle est dangereuse (risque de luxation c1-c2) → compression aiguë du tronc cérébral

Association à une trisomie 21 ou à des dysplasies osseuses.

### **5. SPINA BIFIDA CERVICAL :**

Le défaut de fusion des l'arc postérieur des vertèbres cervicales peut être isolé ou souvent associé à une impression basilaire

### **6. AUTRES MALFORMATIONS :**

-Déformation du trou occipital

-Les anomalies de l'odontoïde

## **B. LES MALFORMATIONS NERVEUSES :**

### **1. LA MALFORMATION D'ARNOLD CHIARI**

C'est la descente dans le canal rachidien du tronc cérébral et d'une partie du cervelet qui va entraîner une compression bulbo-médullaire avec blocage des voies d'écoulement du LCR

On regroupe ces malformations en 4 types :

- Type 1 : correspond à un déplacement des amygdales et la partie inférieure du cervelet à travers le foramen magnum dans le canal rachidien



- Type 2 : associe un déplacement du vermis et des amygdales et un abaissement de la partie inférieure du pont et du bulbe dans le canal rachidien
- Type 3 : exceptionnel et en général létal associe le déplacement vers le bas de tout le cervelet et du bulbe
- Type 4 : correspond à une hyperplasie du cervelet

## **2. LA MALFORMATION DE DANDY WALKER**

Elle est caractérisée par une atrésie congénitale des trous de MAGENDIE et de LUSHKA à l'origine d'une hydrocéphalie

Elle est caractérisée par une anomalie de la toile choroïdienne du V4 portant sur sa perméabilité et une importante expansion postérieure, associée à une trouble de développement du vermis inférieur (hypoplasie)

La tente du cervelet est anormalement haute dans 10% des cas

## **3. LES CAVITES BULBO-MEDULLAIRE**

Il peut s'agir de la syringomyélie ou de syringo-bulbie

## **4. KYSTE ARACHNOÏDIEN DE LA FCP**

### **C. LES ANOMALIES VASCULAIRES ET MENINGEES :**

Il existe dans les MCOV toute une série de modifications anatomiques des enveloppes en effet les brides fibreuses dure-mériennes vont rétrécir la lumière du canal rachidien, et va obstruer les trous de MAGENDIE et de LUCSHKA

Parmi les malformations vasculaires les défauts du trajet des artères leur courbure et leur morphologie (artère vertébrale, artère spinale....)

## V. ETUDE CLINIQUE :

1. **La phase de début** : est marquée par des :

a. **Signes cervicaux** :

Ils existent dans 75% des cas, ils peuvent exister dans l'enfance et rester longtemps négligés, l'interrogatoire permet de retrouver

- des épisodes de blocage de la nuque
- des crises douloureuses cervicales
- des antécédents de torticolis à répétition
- des sensations vertigineuses
- des paresthésies au niveau des membres, cou et le dos

**L'inspection du cou** va mettre en évidence

- une implantation basse des cheveux
- un cou court
- une attitude anormale de la tête

b. **Les signes neurologiques : sont variables** :

- Troubles de l'équilibre de type vestibulaire ou cérébelleux
- Troubles moteurs
- Troubles de la sensibilité

2. **la phase d'état** :

**Cette phase réalise une symptomatologie de la jonction bulbo-médullaire :**

a) **Un syndrome bulbaire** :

Une atteinte des dernières paires crâniennes IX X XI XII se traduit par des troubles de la déglutition et de la phonation

b) **Un syndrome cérébello- vestibulaire** :

Associe un syndrome cérébelleux statique avec nystagmus vertical

c) **un syndrome de compression cervicale haute** :

Une para parésie ou tétra parésie spastique  
Paresthésie au niveau des 4 membres

d) **un syndrome syringomyélique** :

Fait essentiellement de : TROUBLES SENSITIFS à type d'anesthésie cutanée suspendue avec dissociation thermo-algésique .

## VI. EXAMENS COMPLEMENTAIRES :

### A. Radio standard :

#### ■ Les incidences :

- face, profil strict du crâne et du rachis cervical
- bouche ouverte centrée sur l'axis
- incidence de Worms permet l'étude du bord postérieur du trou occipital et l'arc postérieur de l'atlas
- incidence de Hirtz

#### ■ Les résultats :

- **Sur le profil :** on peut découvrir

##### 1- la ligne de Chamberlain

Elle unit l'extrémité postérieure du palais osseux au bord postérieur du trou occipital et laisse au dessous d'elle le sommet de l'apophyse odontoïde

##### 2- la ligne de MAC GREGOR :

Elle relie le bord postérieur du palais osseux au point le plus déclive de l'écaille occipitale l'odontoïde ne doit pas dépasser normalement cette ligne de plus de 5 mm

- **Sur la face :**

En cas d'impression basilaire

##### 1- la ligne bi-mastoidienne de FISCHGOLD :

Elle relie la pointe des deux masses latérales et passe par les deux articulations occipito-atloïdiennes, la pointe de l'odontoïde siège au dessous d'elle

##### 2- la ligne bi-digastrique de FISCHGOLD et METZGER :

Elle joint les deux points d'insertion des deux muscles digastriques à l'union des mastoïdes et de la base du crâne

Le sommet de l'odontoïde doit se situer au dessous d'elle.

## **B. LE SCANNER CRANIO-CERVICAL :**

Surtout les reconstructions en 3 dimensions sont utiles pour une étude détaillée des anomalies osseuses

En coupes axiales passant par le trou occipital montre la descente des amygdales cérébelleuses au delà des limites du trou occipital

Il peut montrer une hydrocéphalie tétra ventriculaire

## **C. L'IRM CEREBRO\_MEDULLAIRE :**

C'est l'examen de choix dans l'exploration des MCOV

Elle permet une étude globale de la charnière, du contenu de la FCP et l'ensemble de l'encéphale

Elle montre les lignes directes de souffrance bulbo-médullaire et permet une étude directe des anomalies nerveuses

Permet de réaliser une étude dynamique de la circulation de LCR

## **VII. LE DIAGNOSTIC DIFFERENTIEL :**

### ➤ Devant une **IMPRESSION BASILAIRE SECONDAIRE :**

- La maladie de PAGET
- Le rachitisme avec atteinte privilégiée de la base du crâne

### ➤ Devant une **SYRINGOMYELIE :**

- syringomyélie post traumatique
- syringomyélie post méningitique
- syringomyélie tumorale

### ➤ **AUTRES DGC DIFFERENTIELS :**

- La SEP : affection de l'adulte jeune évoluant par poussées rémissions
- Les tumeurs de la FCP et du trou occipital

## VIII. TRAITEMENT :

### 3) TRT SYMPTOMATIQUE :

- Antalgiques
- Soins cutanés des troubles trophiques,
- Collier cervical,

### 4) TRT CHIRURGICAL :

Le traitement est chirurgical est indiqué pour tout patient qui s'aggrave

#### - **M. d'Arnold-Chiari : DECOMPRESSION POSTERIEURE :**

- ➔ Craniotomie occipitale
- ➔ Ouverture de l'arc postérieur de C1
- ➔ Certains chirurgiens ouvrent l'arc postérieur de C2
- ➔ Certains chirurgiens ouvrent la dure-mère pour traiter l'arachnoïdite associée.

#### - **IMPRESSION BASILAIRE :**

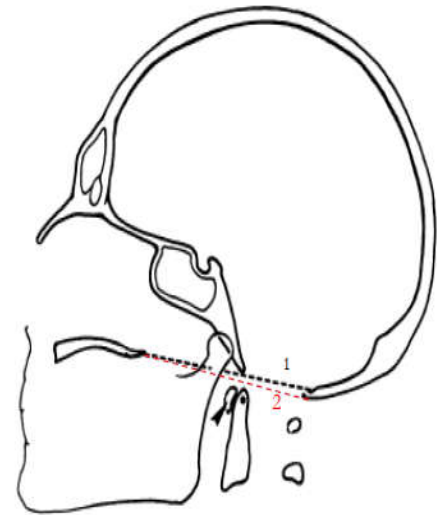
Quand l'élément compressif est constitué essentiellement de l'odontoïde qui vient comprimer la face antérieure de la jonction bulbo-médullaire, il peut être résectionné par voie trans-orale ( résection de l'apophyse odontoïde de la vertèbre C2 à travers la bouche )

#### - En cas de **SYRINGOMYELIE** : dérivation syringo-péritonéale

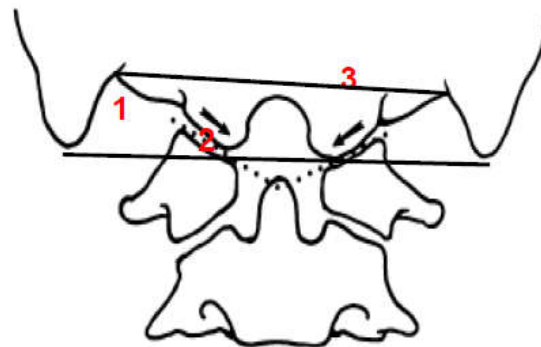
### 5) **LA REEDUCATION FONCTIONNELLE** est indispensable pour améliorer les résultats

Les résultats sont bons en cas de malformation osseuse et moins bons quand il existe une malformation nerveuse et vasculaire associée

**la ligne de Chamberlain** (1): unit le bord postérieur du palais osseux au bord postérieur du trou occipital. À l'état normal, le sommet de l'odontoïde et l'arc antérieur de l'atlas restent au-dessous de cette ligne.



**La ligne MacGregor** (2) est utilisée, en cas de difficulté à situer le bord postérieur du trou occipital. Cette ligne s'étend entre le bord postérieur du palais osseux et le plus point le plus déclive de l'écaïlle occipitale (ligne discontinue rouge). Tout déplacement du sommet de l'odontoïde de plus de 5mm au dessus de cette ligne est considéré comme pathologique



**La ligne bimastoïdienne** (1), obtenue en réunissant la pointe des mastoïdes. Elle passe normalement par les articulations occipito-atloïdiennes (3) et la pointe de l'odontoïde qui peut la dépasser de quelques millimitres.

**La ligne bidigastrique** (2),obtenue en réunissant les deux rainures digastriques (union mastoïde et base du crâne), passe normalement 1,5 cm au-dessus des articulations occipito-atloïdiennes et du sommet de l'odontoïde.